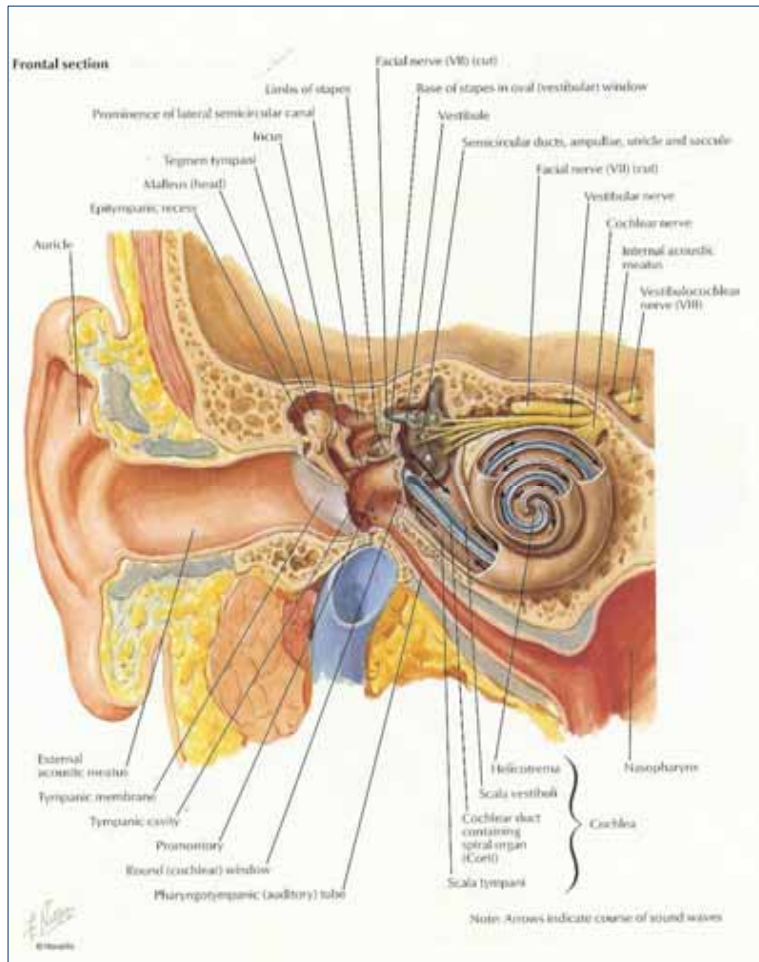
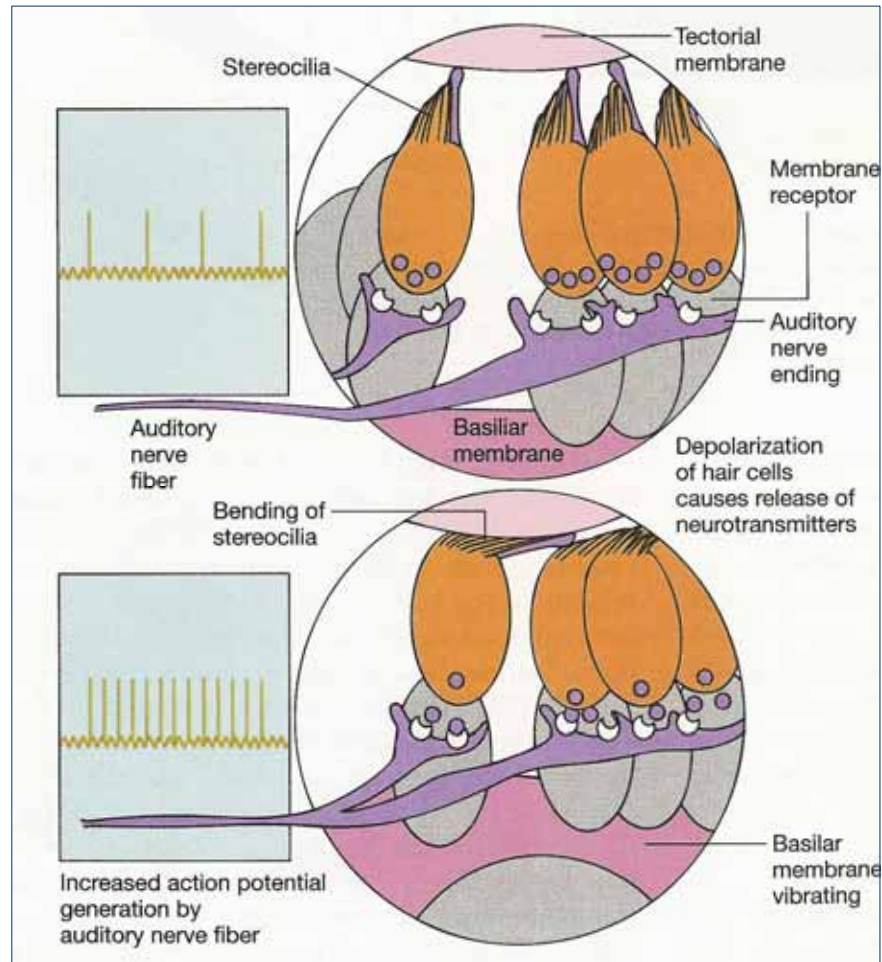


# Disekwilibrium

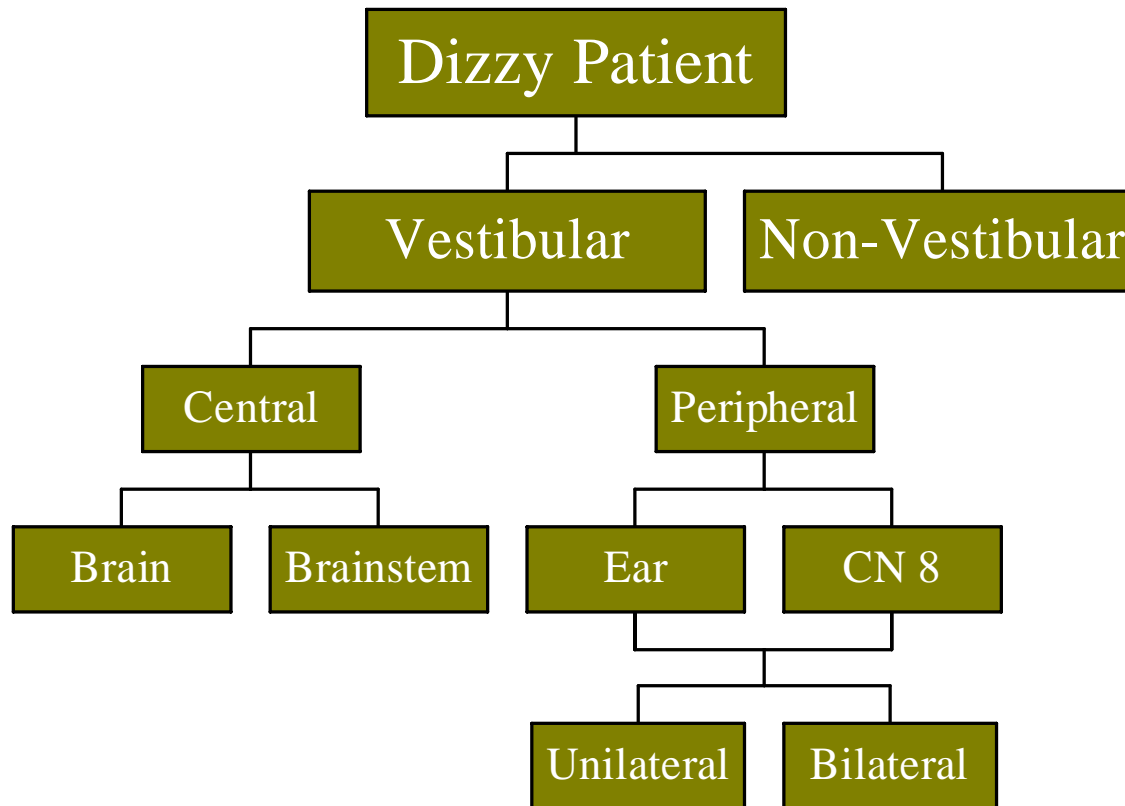


Hoosain Lalkhen  
Glenmarie de Wet  
Clarisse Adams

# Neurophysiology



# Klassifikation



# Peripheral Vestibular Disorders

- ◆ Benign Paroxysmal Positional Vertigo
- ◆ Viral Neurolabyrinthitis
- ◆ Acute Otitis Media in Children
- ◆ Trauma to Labyrinth
- ◆ Ménière's Disease
- ◆ Ototoxic Drugs
- ◆ Autoimmune Disorders & Vasculitis

# Central Vestibular Disorders

- ◆ Migraine ++
- ◆ Trauma
- ◆ TIA's
- ◆ CVA's
- ◆ Intracranial Vasculitis
- ◆ Demyelinating CNS Disorders (MS)
- ◆ Acoustic Neuromas
- ◆ Encephalitis

# Symptoms

## Central

- ◆ Headaches
- ◆ Visual/Sensory/Motor losses
- ◆ Diplopia
- ◆ Visual field cuts
- ◆ Facial weakness
- ◆ Paresthesias
- ◆ Incoordination
- ◆ Hemiplegia

## Peripheral

- ◆ Chronic draining ear
- ◆ Acute ear pain
- ◆ Previous ear surgery
- ◆ Hearing loss
- ◆ Barotrauma
- ◆ Acute systemic infections
- ◆ Vertigo after trauma

# Vertigo

- ◆ Def: Illusies dat die liggaam of omgewing draai of tuimel. Veral in die donker
- ◆ Oorsaak: Gewoonlik vestibulêr. Breinpatologie is 'n skaars oorsaak.
- ◆ Geassosieerde simptome: Naarheid en Braking

# Lighoofdigheid

- ◆ Def: Gevoel van flou word.
- ◆ Oorsaak: KVS, ortostatiese hipotensie.
- ◆ Kyk uit vir malingering: hx van paniekaanvalle, fobies, depressie. Veral met aansoeke van OGT. (Sekondêre gewin)



# Wanbalans

- ◆ Def: Moeilike loopgang. Tendens om te val of oorhel na een kant.
- ◆ Oorsaak: Veroudering. Raar: Neurologies



---

# Bewussynsverlies

---

- ◆ Blackouts / Tydelike bewussynsverlies
- ◆ Oorsake: Neurologies (Epilepsie), kardiaale aritmieë.



# Examination



- ◆ ENT examination
- ◆ Auscultation of neck and skull
- ◆ Cranial Nerve function
- ◆ Nystagmus
- ◆ Coordination
- ◆ Balance

# ONK ondersoek



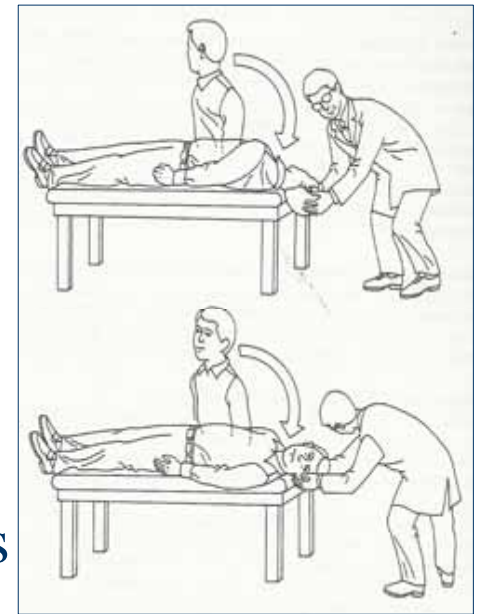
Volledige ondersoek:

- ◆ Ore
  - Eksterne oor
  - Gehoor
- ◆ Neus
- ◆ Keel/Nek
  - Massas
  - Beluistering van nek en skedel vir bruits

Toets ook visie

# Kranial Senuwee funksie

- ◆ Toets al 12 sistematies
- ◆ Nistagmus
  - Dix-Hallpike maneuver
  - + = rotasie nistagmus en vertigo  
= BPPV
  - Frenzen bril – Koglêere nistagmus



# Balance and Coordination

- ◆ Cerebellar
  - Finger-nose; heel-shin
  - Dysdiadokinesis
  - Gait
- ◆ Proprioceptive
  - Romberg
- ◆ Vestibular
  - OM / CSOM
  - Purulent debris
  - Cholesteatoma
  - +/- facial nerve palsy

# Kliniese bevindings

## Sentraal

- ◆ KS abnormaliteite
- ◆ Ataksie
- ◆ + Romberg
- ◆ Disritmieë
- ◆ Swakheid
- ◆ Sensoriese uitval
- ◆ Persistierende en ongewone nistagmus

## Perifeer

- ◆ Akute OM
- ◆ Pars Flaccida perforasie met cholesteatoom
- ◆ Unilaterale gehoorverlies
- ◆ +/- Nistagmus
- ◆ + Dix-Hallpike (BPPV)

# Speciale onderzoeken

- ◆ Audiogram
- ◆ Vertigo > 1 uur: VBT, ESR, VDRL, HIV
- ◆ Elektronistagmogram
  - Asimmetrie/gelokaliseerde bevindinge
    - MRI met gadolinium kontras om post fossa en gehoorkanaal te visualiseer (indien geass. met gehoorverlies)
  - Kongenitaal (temporale been abnormaliteit)
    - RT



# Hantering

- ◆ Vind oorsaak en Rx
- ◆ BPPV: Apley manœuvre
- ◆ Rx simptome:
  - Naarheid: Anti-emetika
  - Duiseligheid: Anti-histamiene
- ◆ Later:
  - Vestibulektomie
  - Gentamisien
    - As niks help vir simptome (Ménière's)
- ◆ Verwys:
  - Unilaterale gehoorverlies + Vertigo
  - Oorsaak nie bekend
  - Verlengde Vertigo

# Toestande geassocieerd met disekwilibrium

## Otologies

- ◆ Akute labirintiene disfx
- ◆ Chroniese labirintiene disfx

## Nie-Otologies

- ◆ Ouderdom
- ◆ TIA's
- ◆ Vertebrobasilêre isgemie
- ◆ Epilepsie

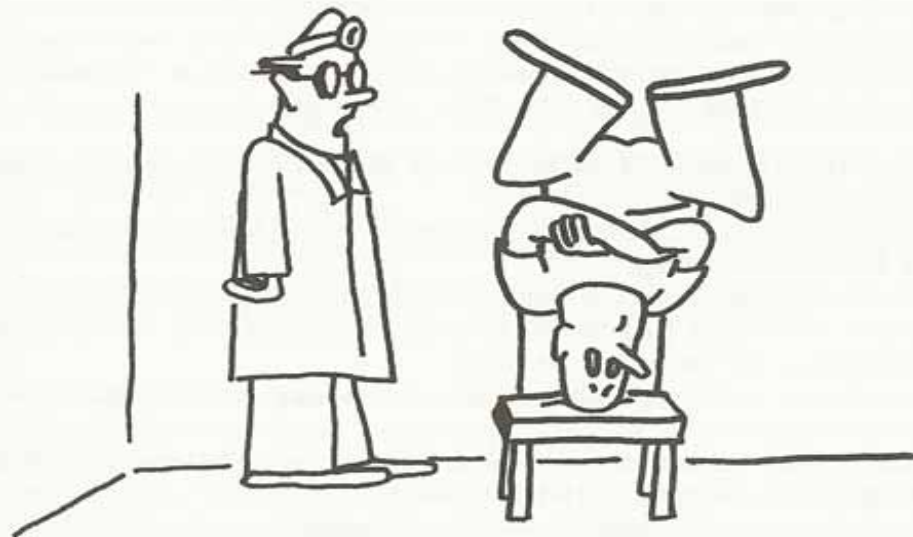# Otologiese sindrome

## Akute Labirintitis

- Erge vertigo
- Nistagmus
- +/- Gehoorverlies
- Oorsake:
  - Meestal onbekend
  - Trauma
  - Iatrogeen
  - Viraal
- Klaar gewoonlik spontaan op

## Chroniese Labirintiene disfunksie

- Episode duur minute
- +/- Gehoorverlies en Tinnitus
- Oorsake:
  - Chroniese OM
  - BPPV
  - Akoestiese neuroom
  - Ménière se siekte



"It looks like an inner ear problem."

Jim Gough